

# Sérülések a szemészetben



# Általános

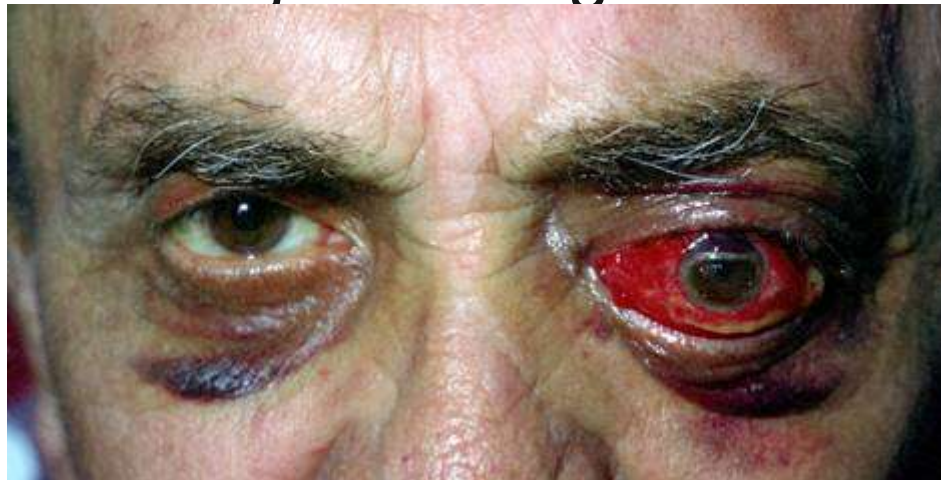- Hol?
- Mikor?
- Milyen körülmények között?

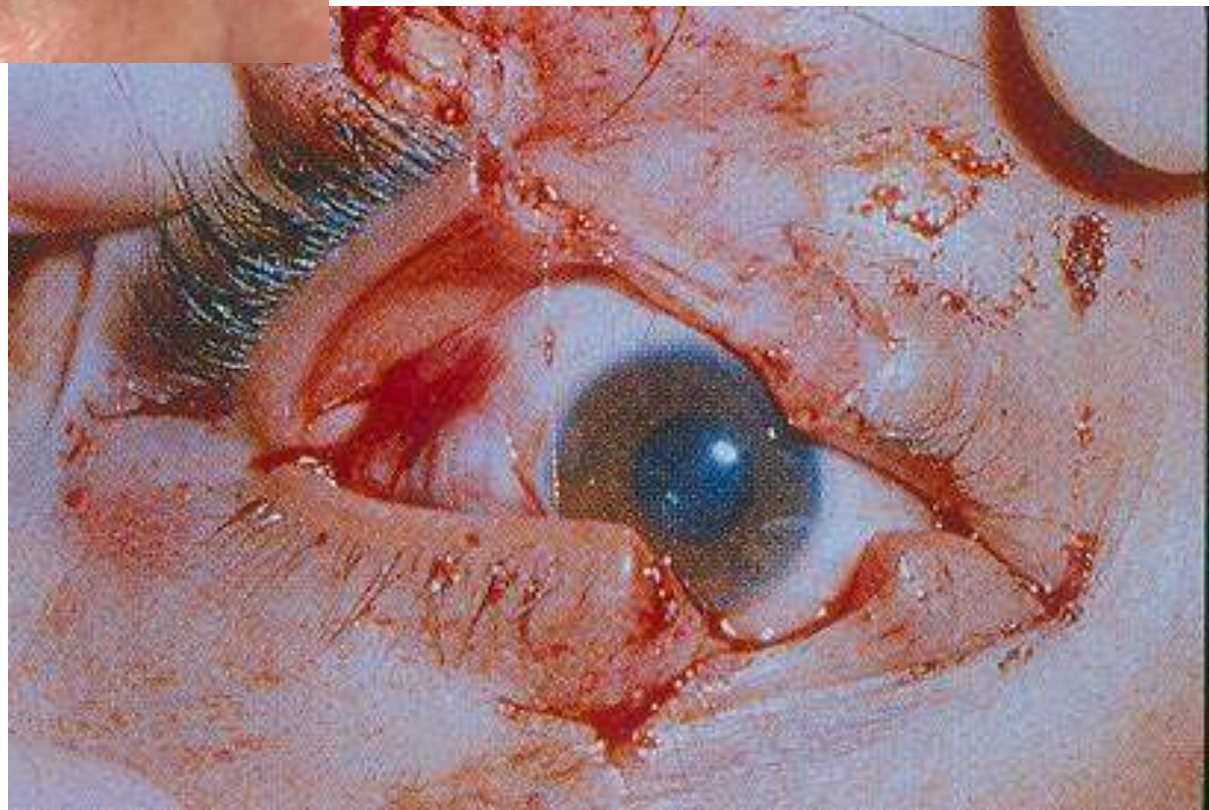
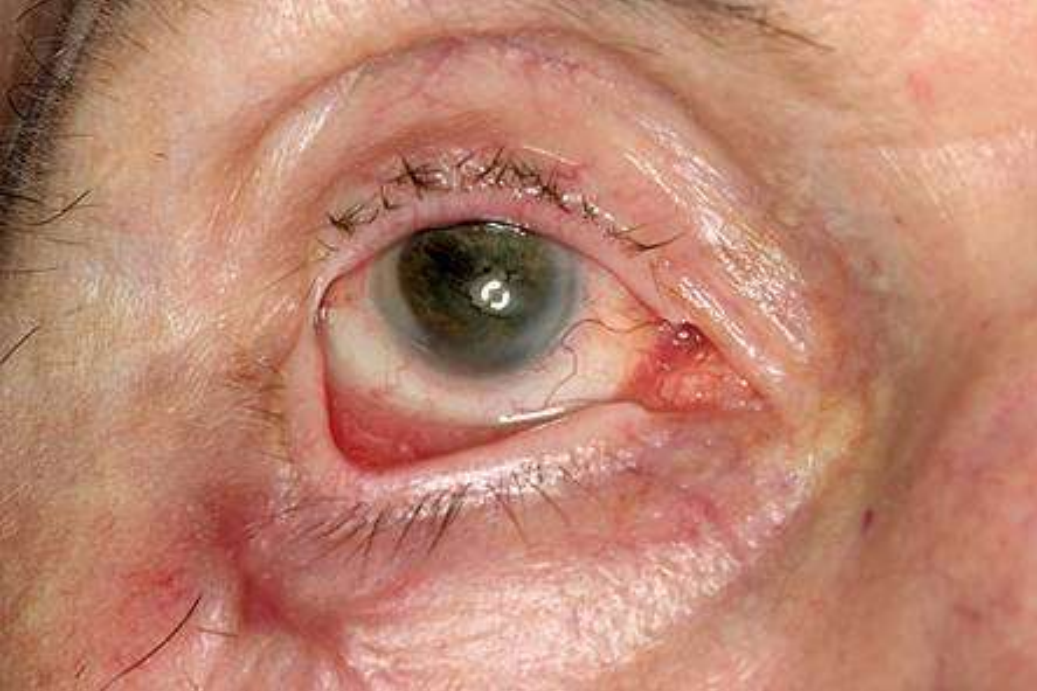# TRAUMA

- Szemhéjak
- Csontos orbita
- Szemgolyót érintő tompa és perforáló sérülések
- Intraocularis idegentestek
- Vegyi sérülések

# Szemhéjak sérülései

- Haematoma (periocularis, retrobulbaris)
- Laceráció
  - Könnypont és könnyutak sérülése
  - Anyaghiány a szemhéjakon
  - Az alsó szemhéj alatti hegek torzító hatása

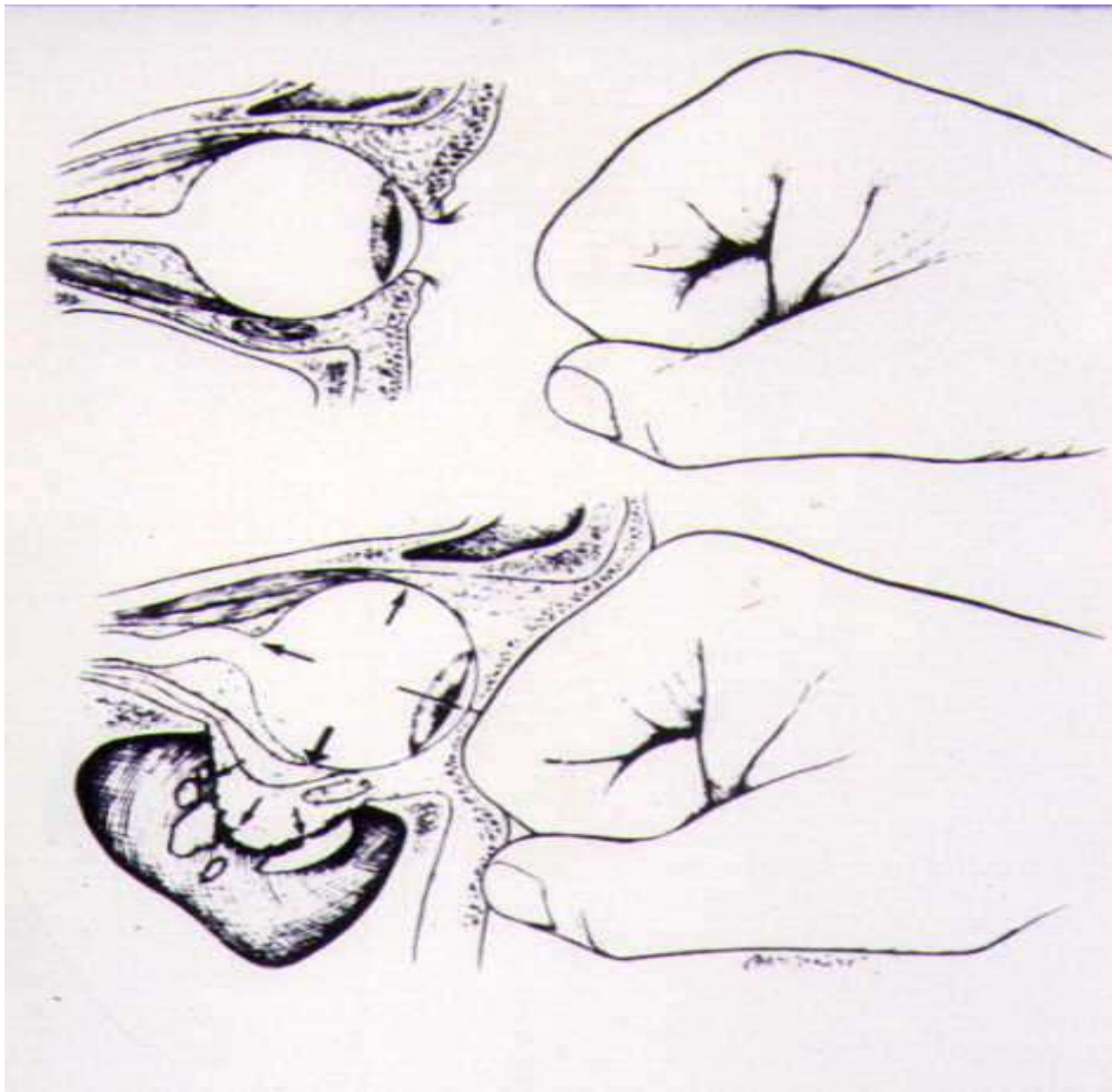




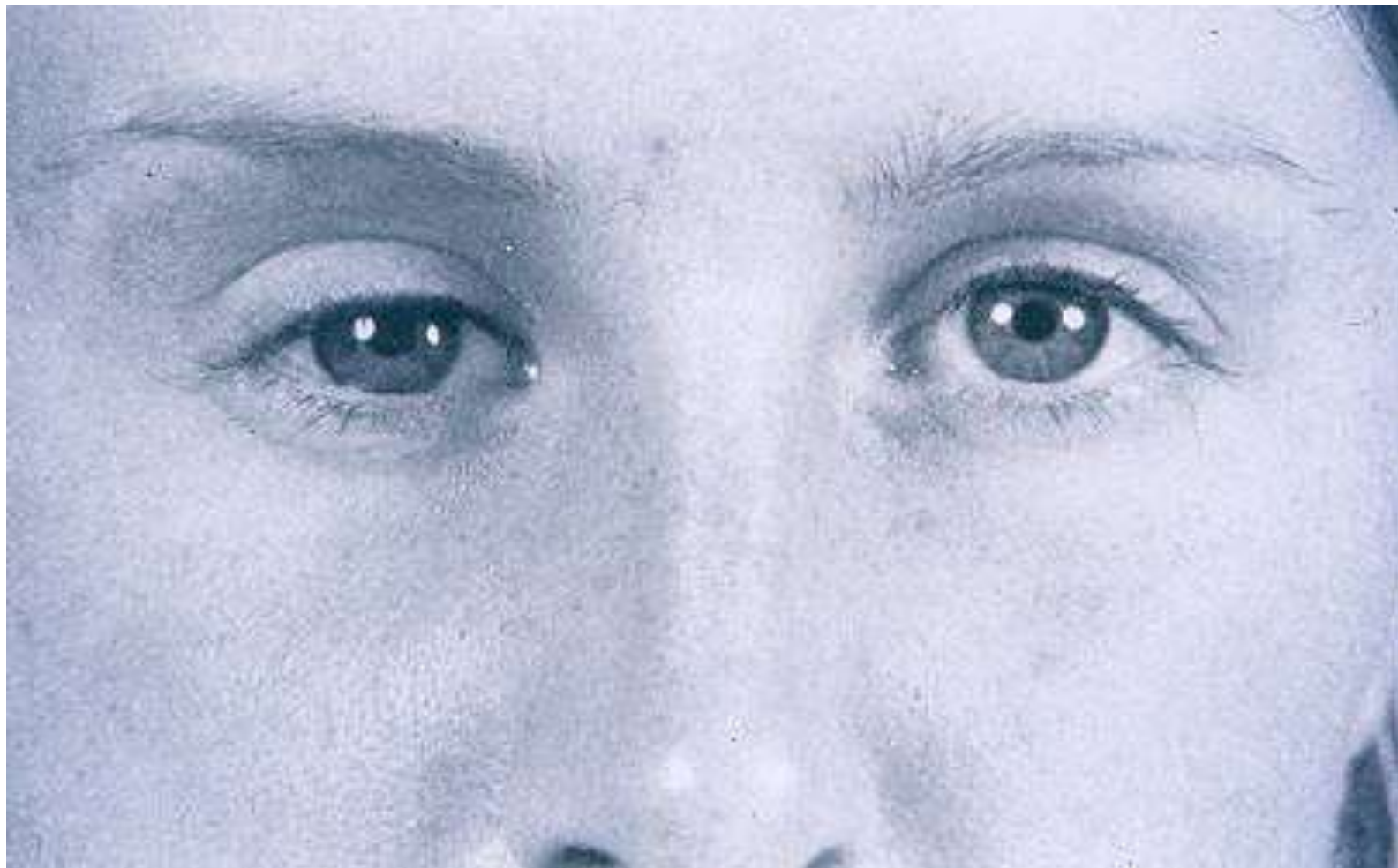# Csontos orbita

- Blow-out fracturák
- A mediális fal repedése=emfizéma a szemhéjakban
- Gyakran nem veszik észre
  - Mozgáskorlátozottság az érintett oldali tekintésekben
  - A bulbus helyzete

# BLOW-OUT



# BLOW-OUT





# Szemgolyót érintő tompa trauma I.

## **szemfelszín**

- Hámhiány a corneán (fluorescein)
- Suffusio subconjunctivalis

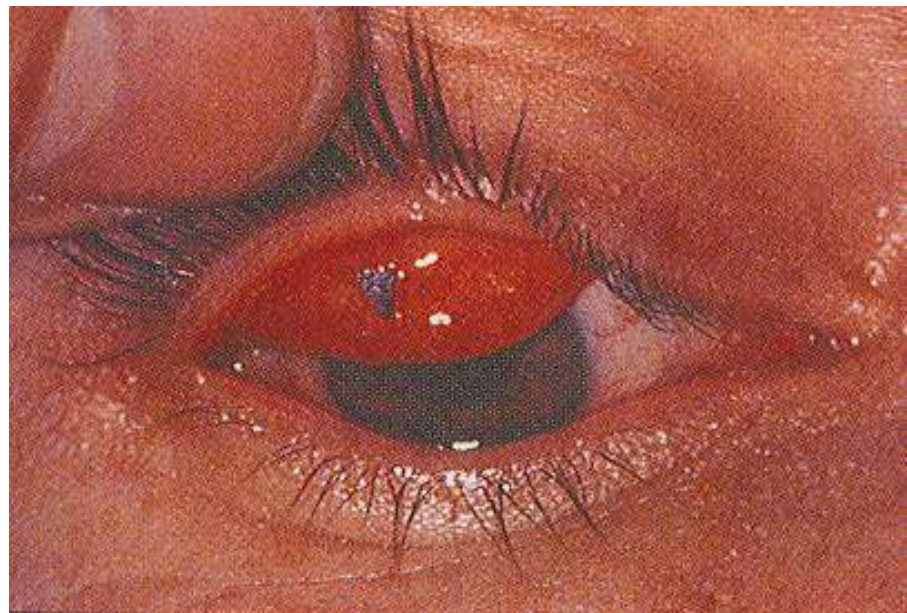
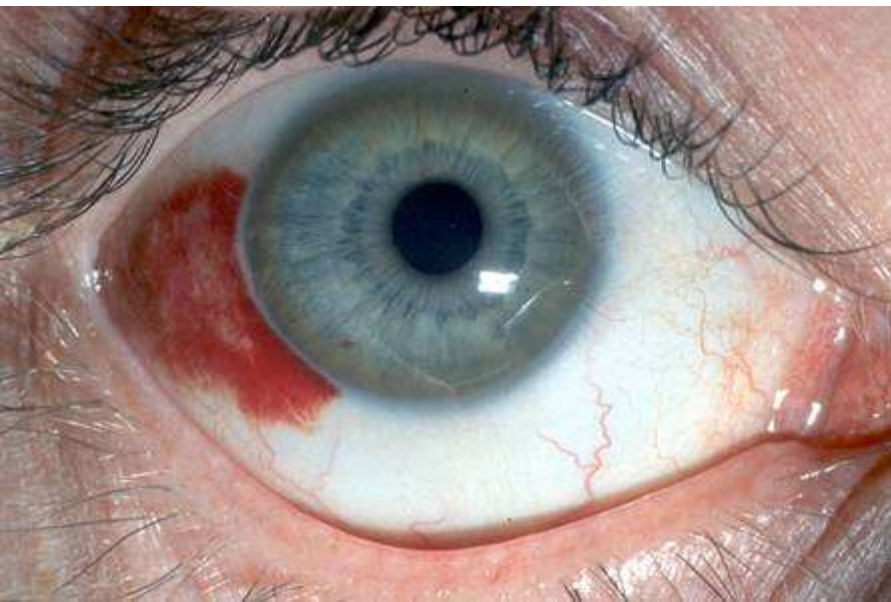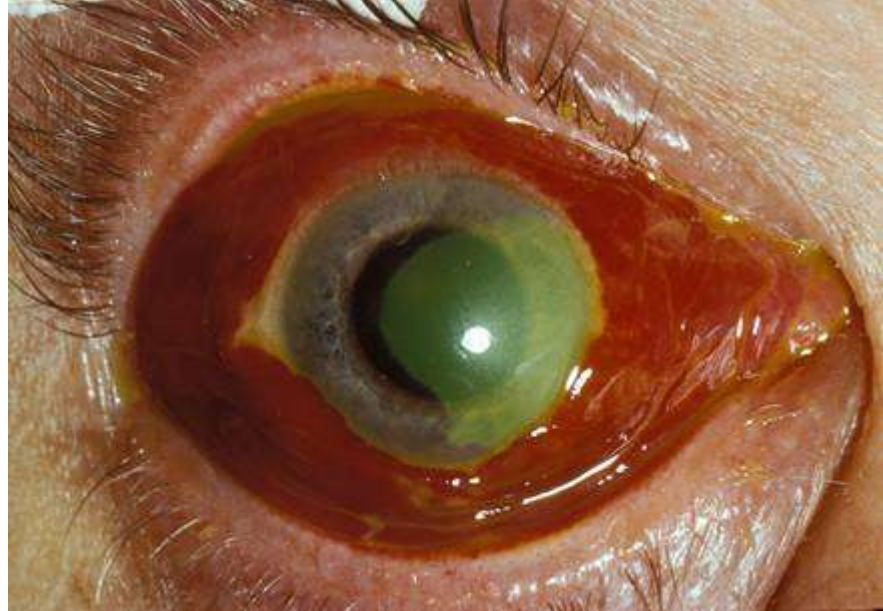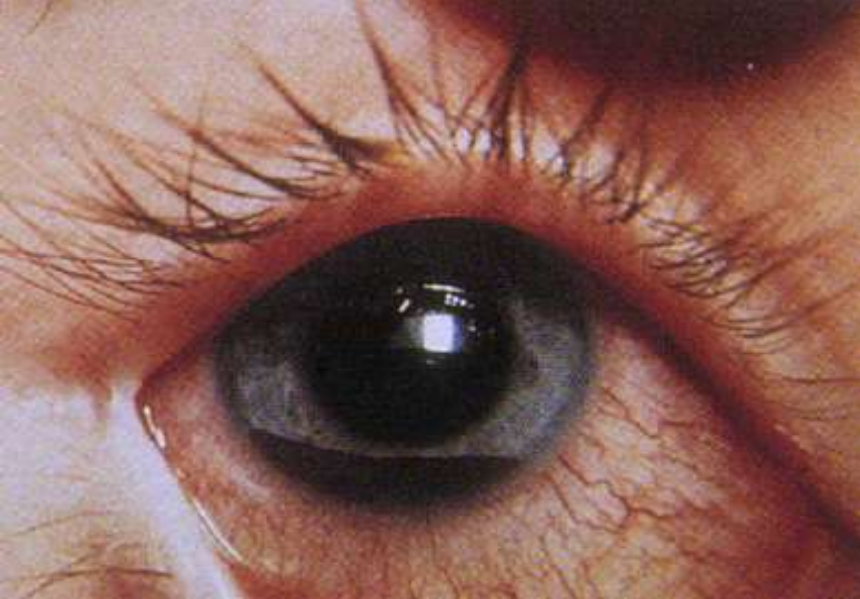## **Mélyebb részek**

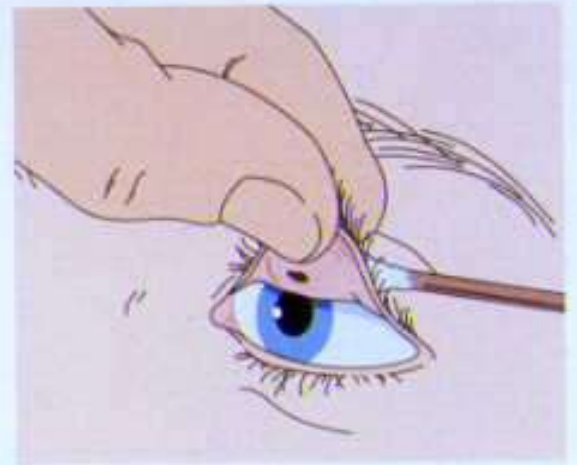
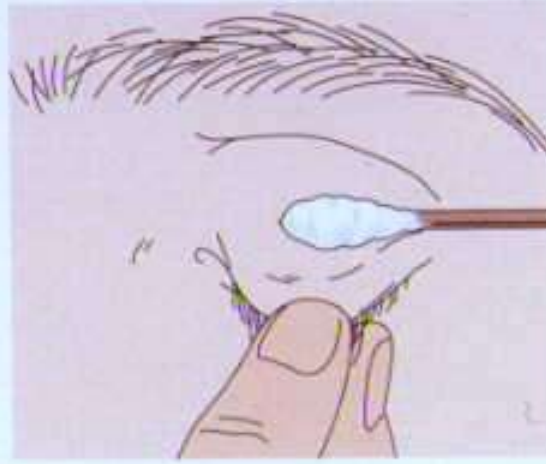
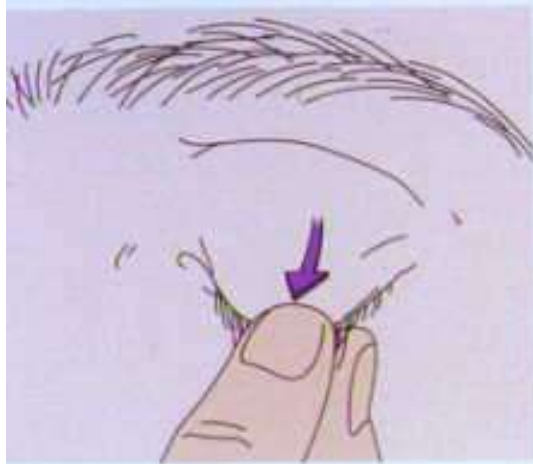
a csarnokban vér (hyphaema, haemophthalmus)

Pupilla tágan marad (mydriasis traumatica)

szemlencse (elszürkülése, szubluxációja, luxációja)

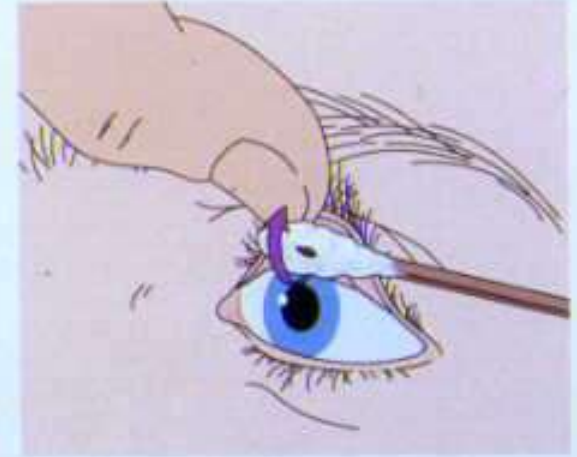
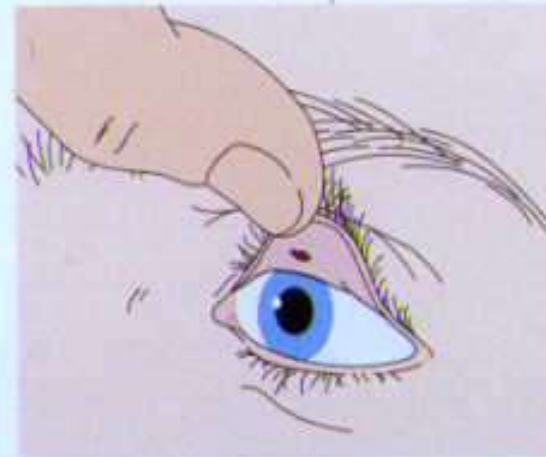
vérzés az üvegtestben





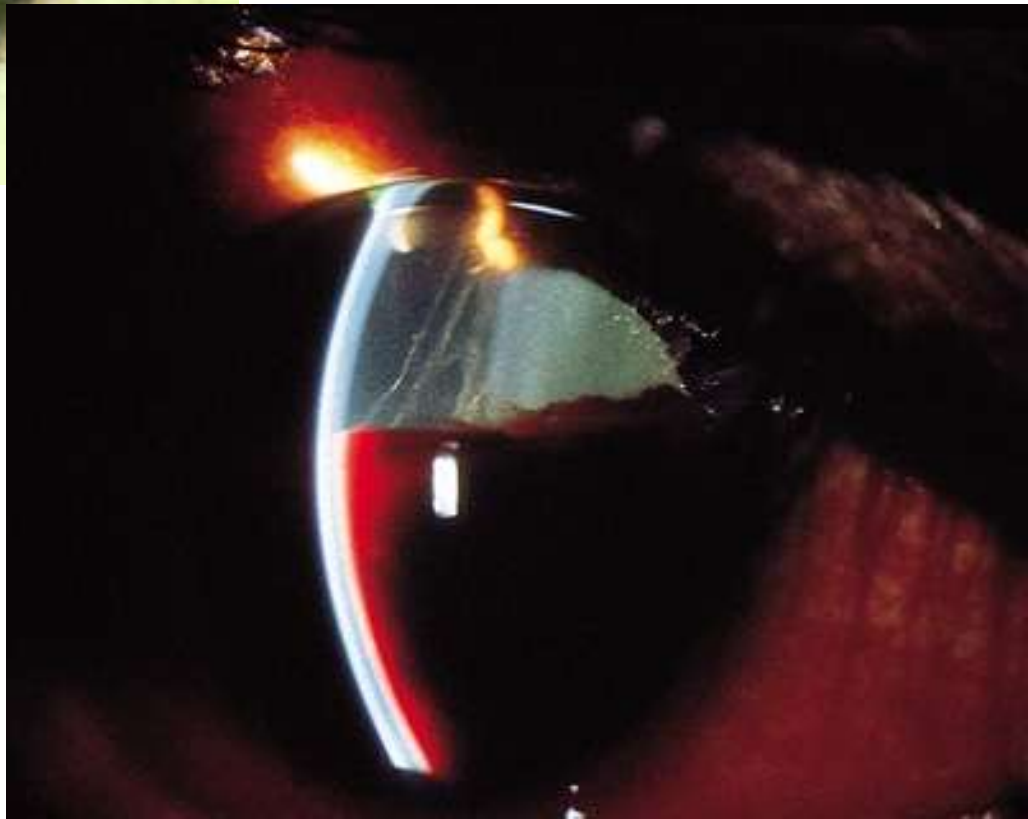
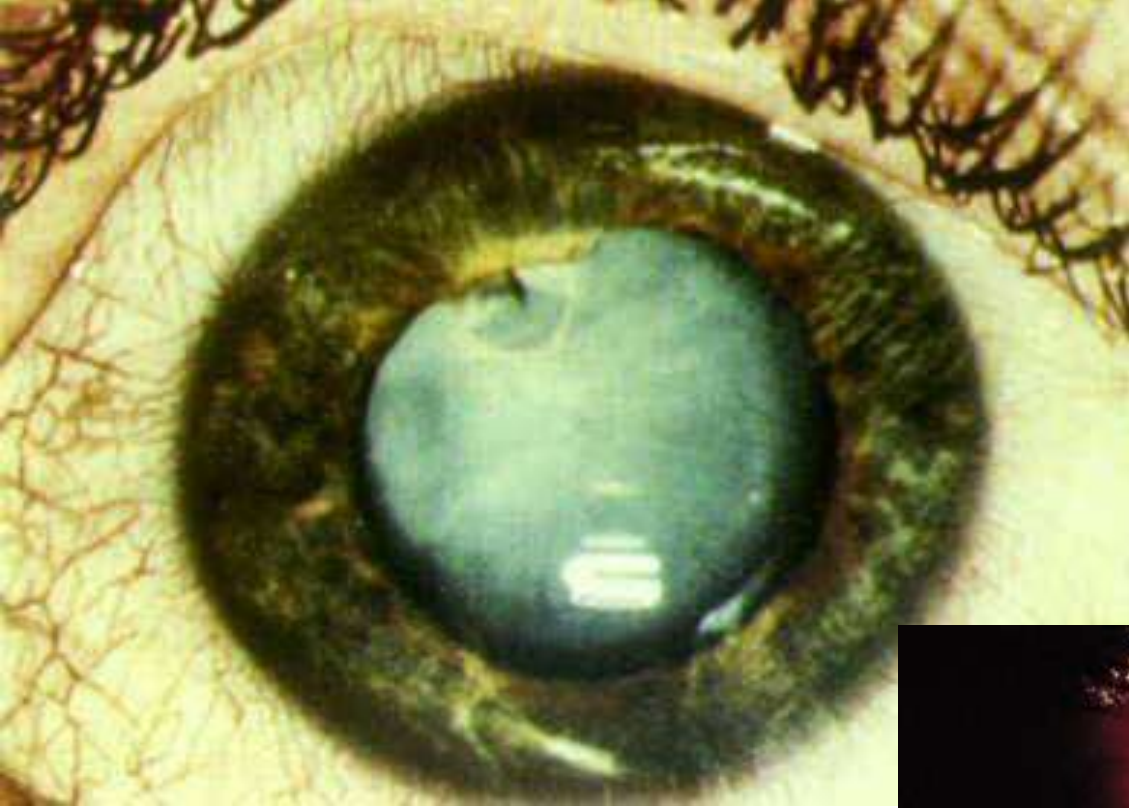
**B**

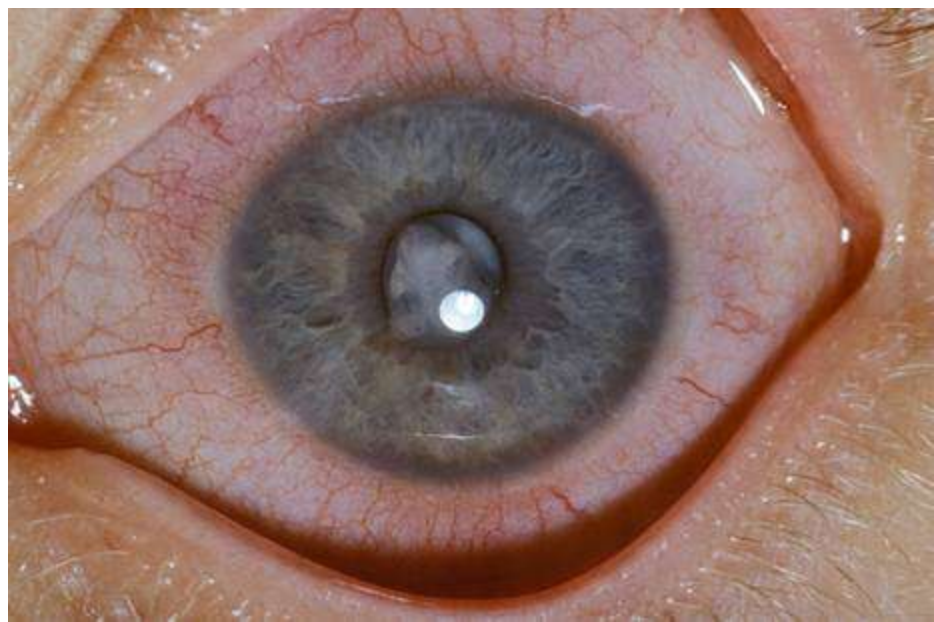
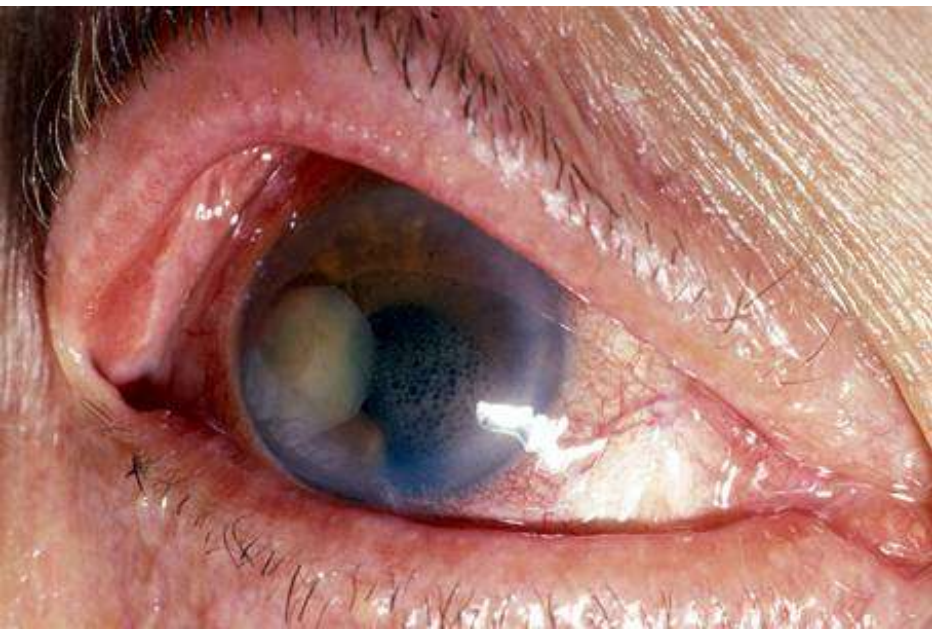
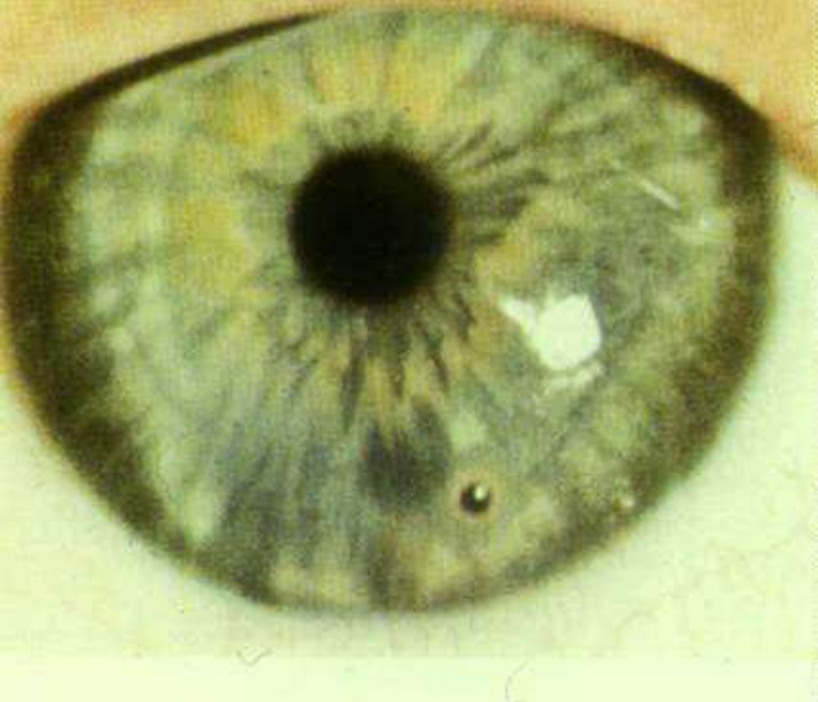**C**



**D**

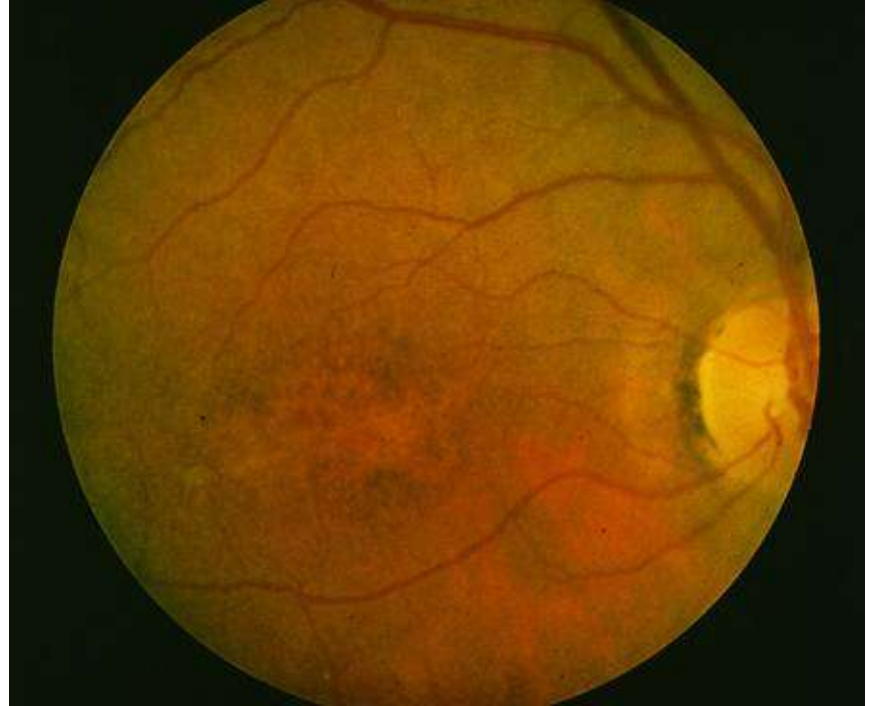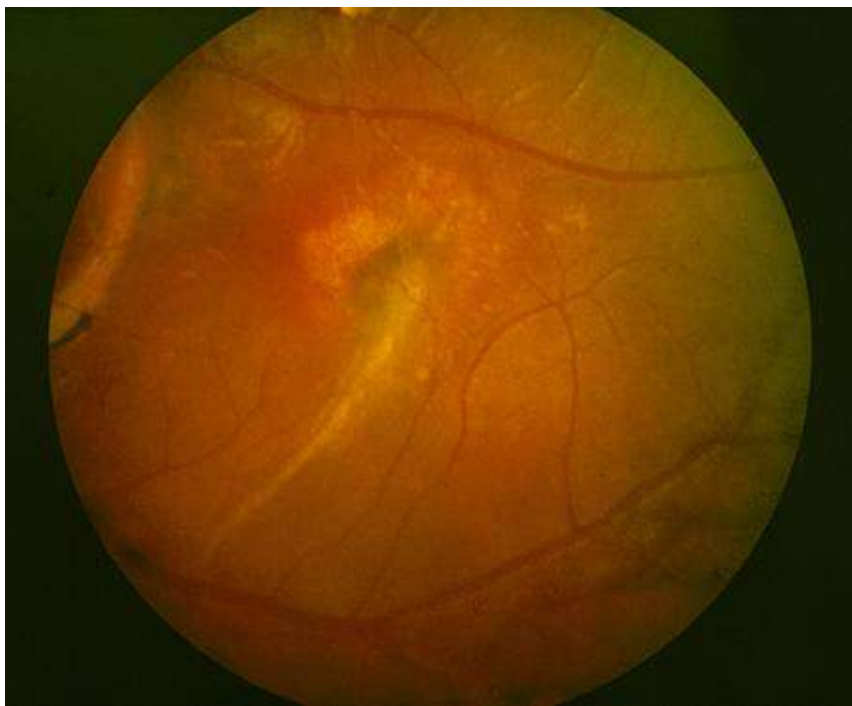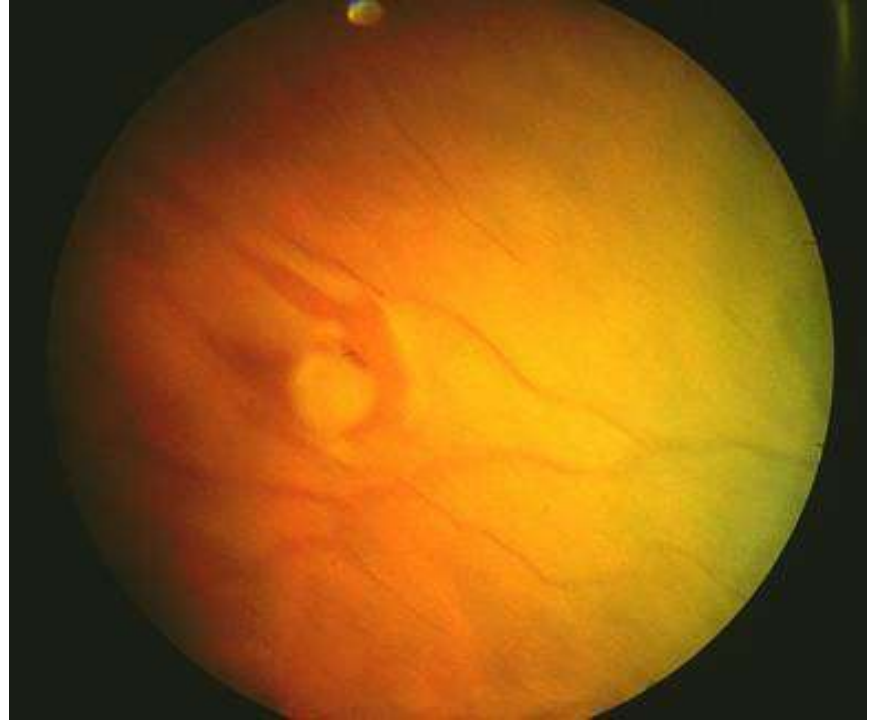
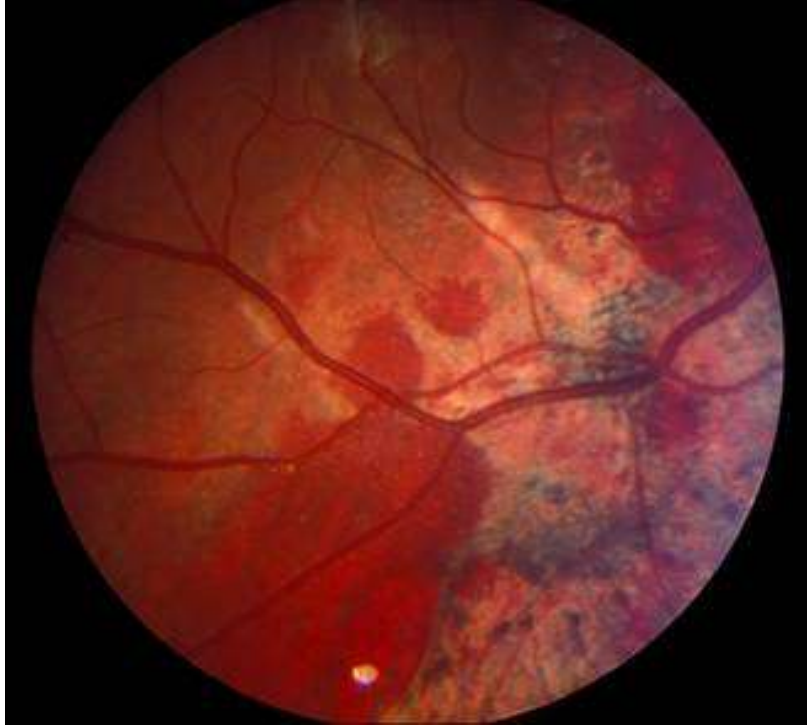**E**





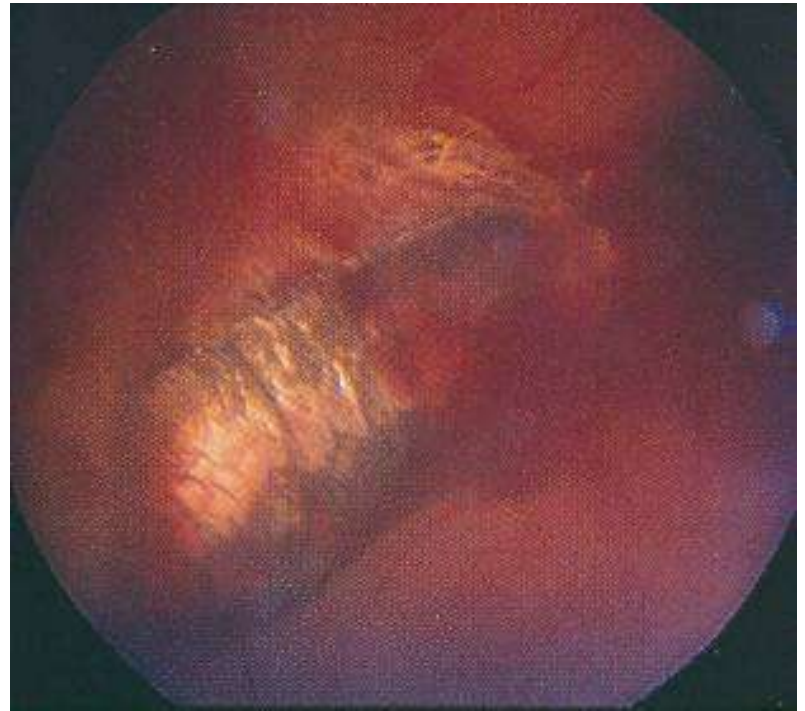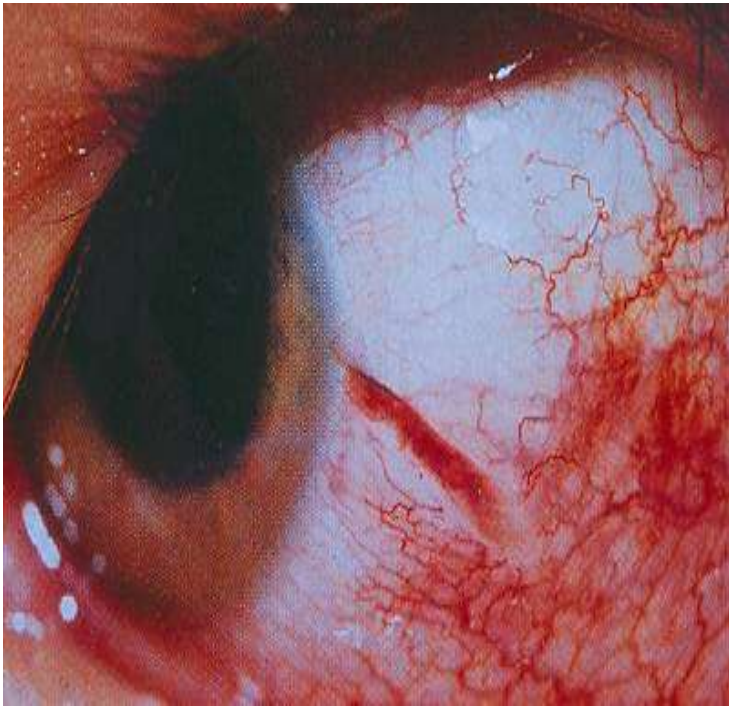
# Szemgolyót érintő tompa trauma II.

- Commotio retinae
- Maculaoedema
- Retina vérzés
- Chorioidea ruptura
- Retina szakadás (kerek lyuk a periférián)
- Retinaleválás
- Késői szövődmények (üvegtesti kötegek)

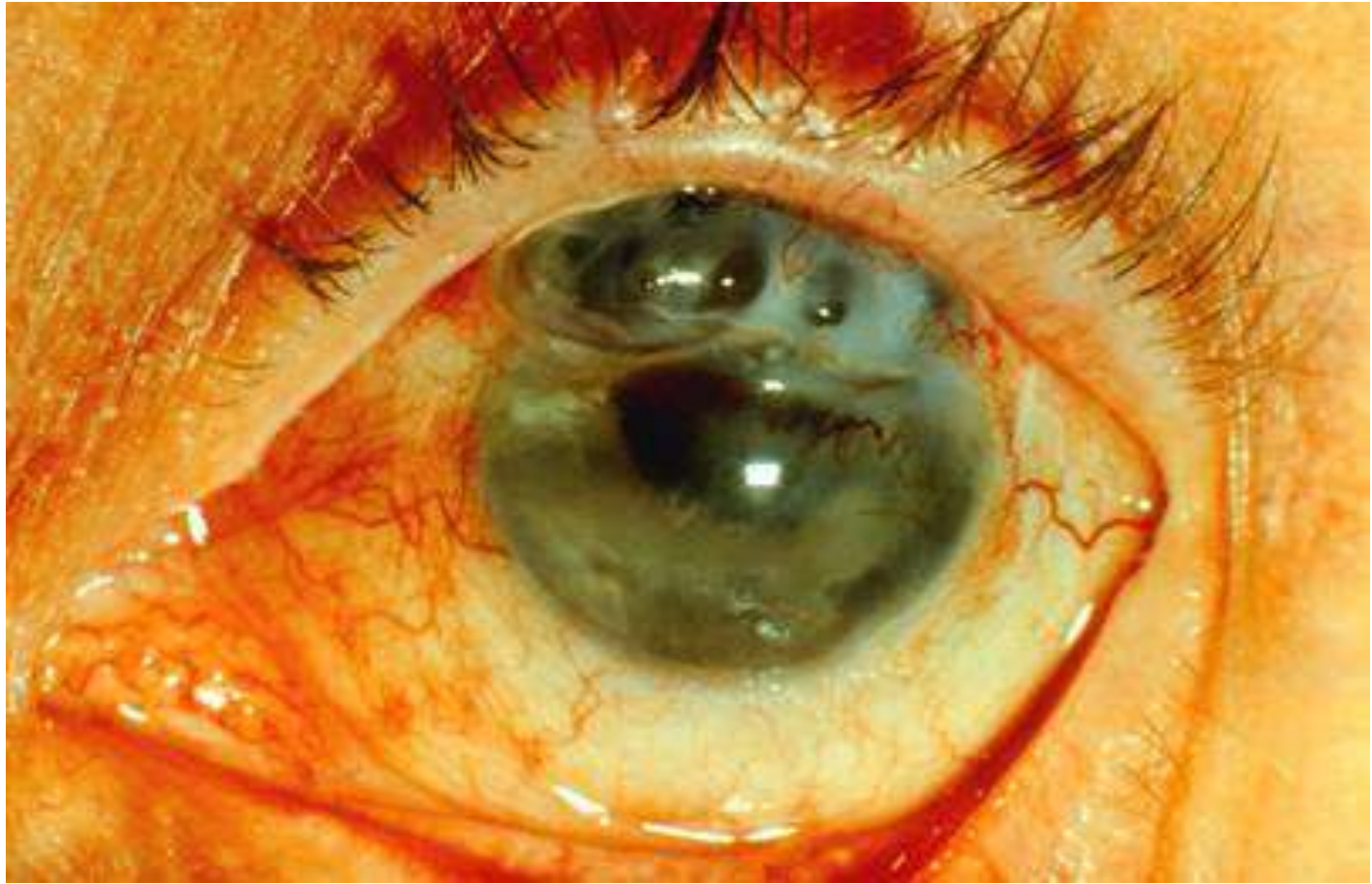


# Perforáló trauma

- Átmenet a tompa és perforáló sérülés között: a bulbusfal repedése
- Régi sebek repedése







# Perforáló sérülés

Conjunctiva

Cornea

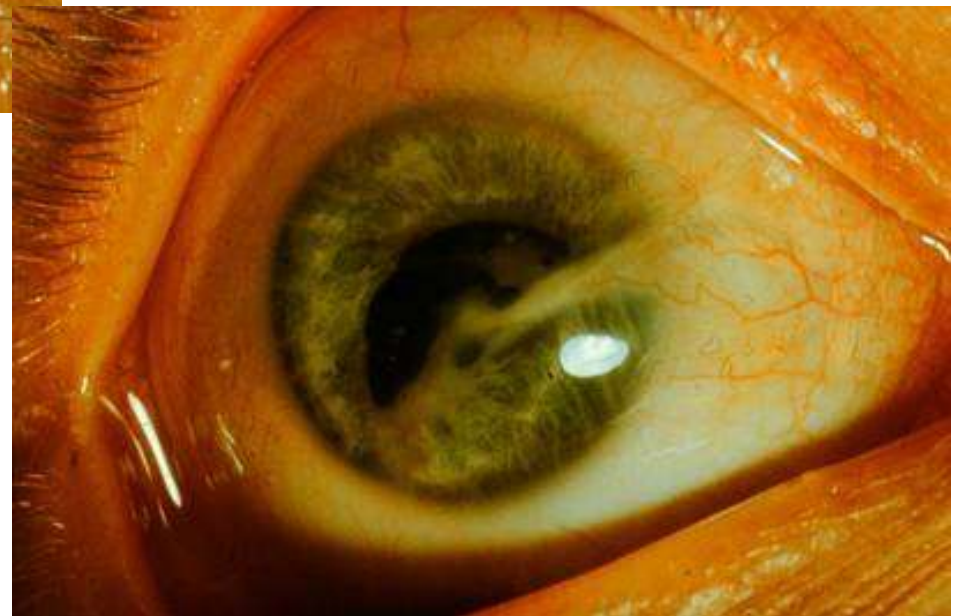
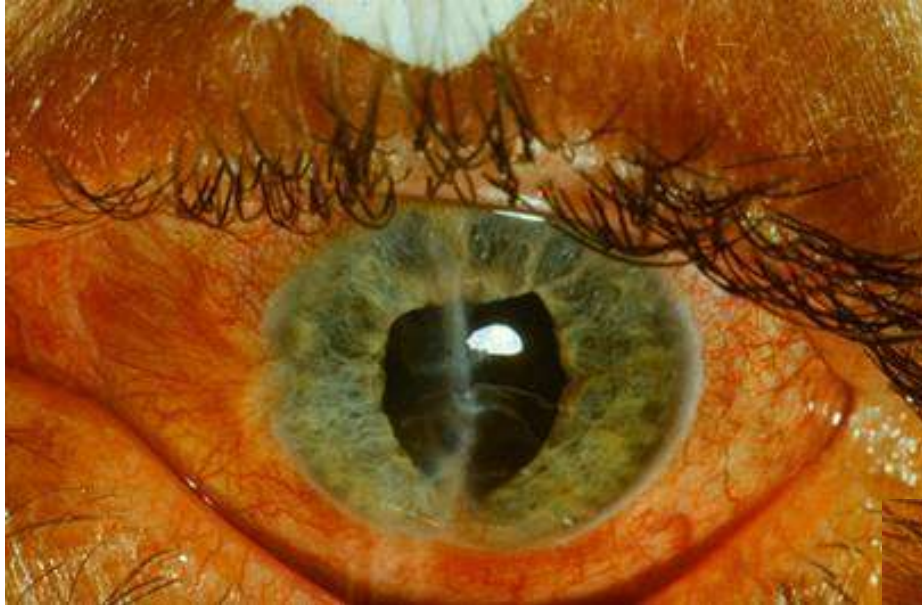
Sclera

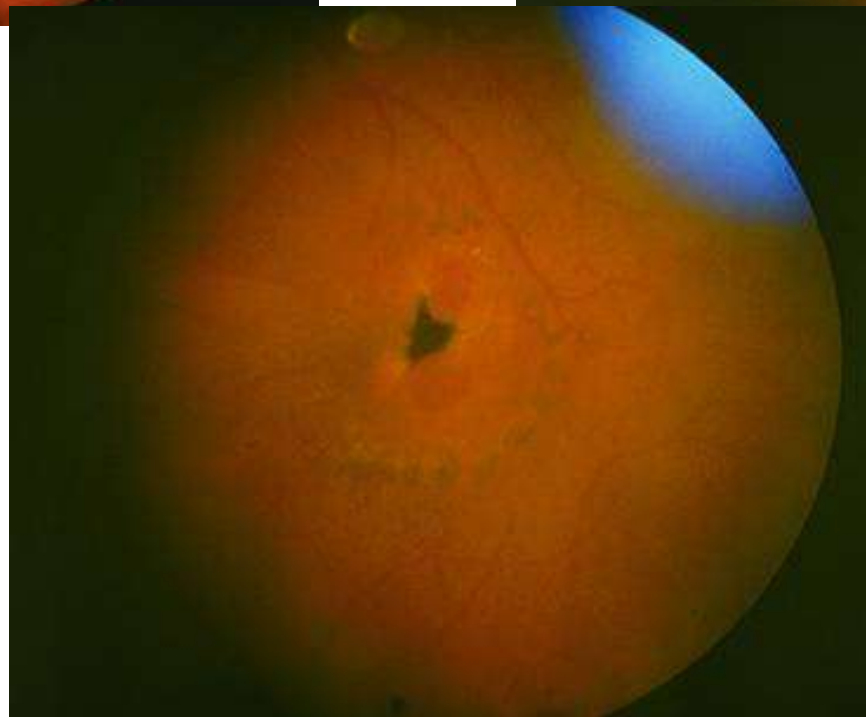
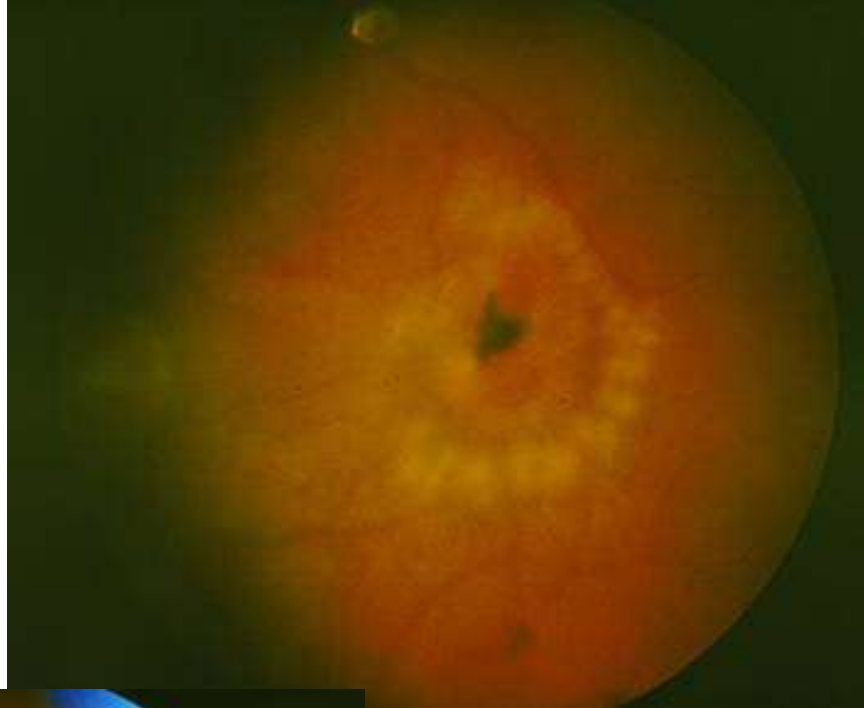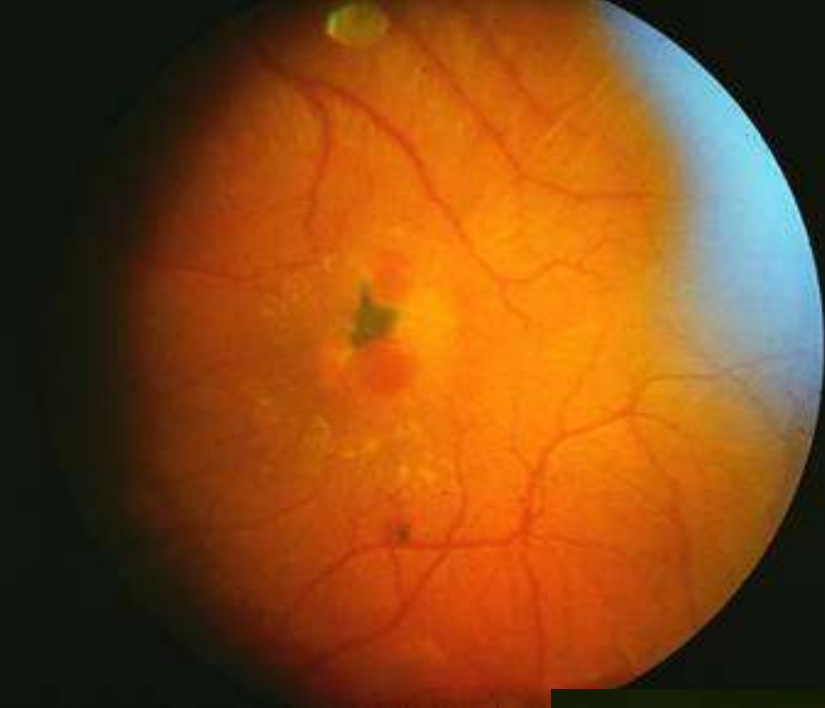
Chorioidea

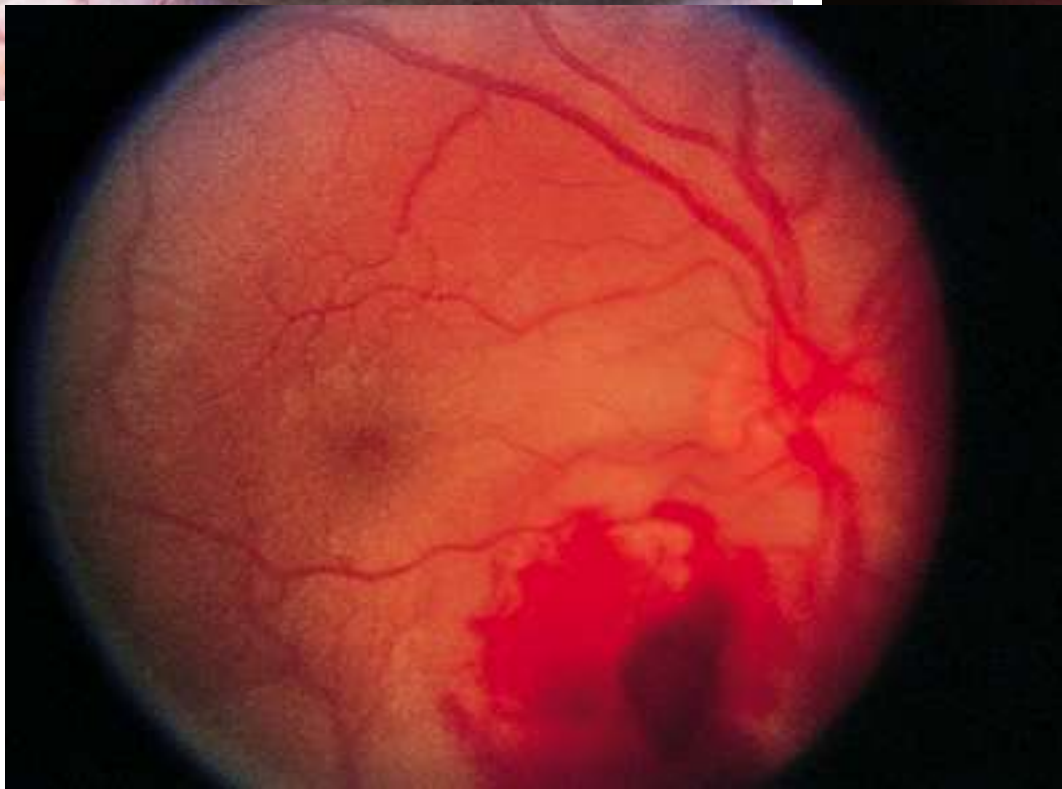
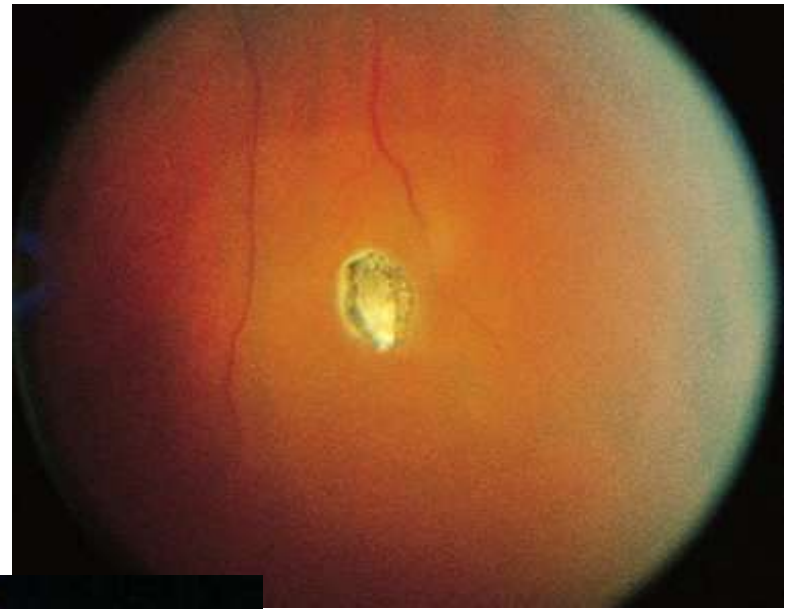
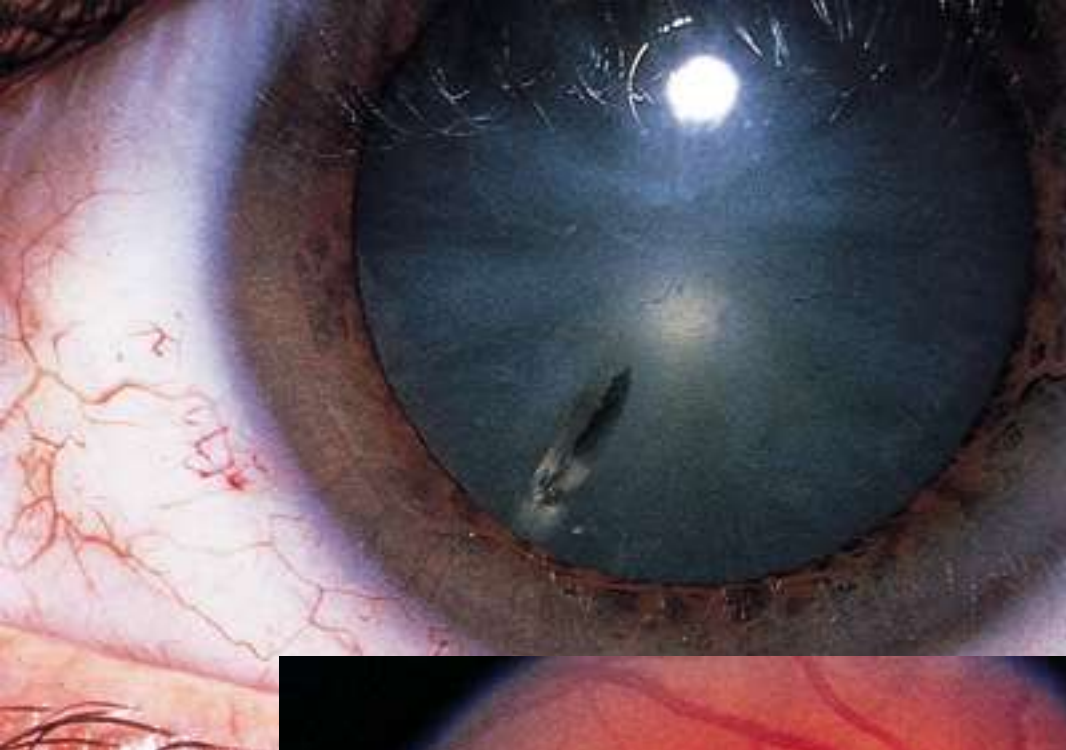
Retina

Dupla perforatio

# Cornea hegek







# Vegyí sérülések I.

- Lúg (mész)-*kolliquatio necrosis*
- Sav - *koagulatio necrosis*
  - Hámhiány
  - Ischaemia
  - Symblepharon, ankyloblepharon
  - Főtt hal szem
  - Leucoma vascularisata corneae

# Vegyí sérülések II

- Kimosás (csapvízzel a helyszínen)
- Kimosás , szemhéjkifordítással, mechanikus eltávolítás
- Subconjunctivalis saját vér, közömbösítők
- Gyulladáscsökkentők, pupilla tágítás
- Zofort keratoplasztika (sürgősségi, lamelláris)
- Limbus transplantatio
- Amnion transplantatio

